

Simultane Messung von Struktur, Perfusion und Metabolismus bei Patienten mit Demenzerkrankungen

I. Riederer¹, K.P. Bohn², C. Preibisch^{1,3}, J.S. Bauer¹, P. Alexopoulos⁴, T. Grimmer⁴, I. Yakushev², M. Schwaiger², C. Zimmer¹, S. Förster^{2,3}

Klinikum rechts der Isar, Technische Universität München,

¹Abteilung für diagnostische und interventionelle Neuroradiologie, ²Klinik und Poliklinik für Nuklearmedizin, ³TUM Neuroimaging Center (TUM-NIC), ⁴Klinik und Poliklinik für Psychiatrie.

Ziel

Ziel dieser Studie war es, das Muster der Atrophie, der Perfusion (gemessen mittels Arterial Spin Labeling (ASL)-MRT) und des Metabolismus (18F-FDG-PET) bei Patienten mit M. Alzheimer (AD) und leichten kognitiven Beeinträchtigungen (MCI) zu korrelieren.

Methode

Es wurden bisher 15 Patienten mit MCI, 54 Patienten mit AD und 10 gesunde altersangepasste Kontrollpersonen untersucht (Tab. 1). Gemessen wurde an einem integrierten MR-PET-Gerät (Siemens mMR Biograph) mittels simultaner Akquisition (Abbild. 1) von gepulster ASL (PASL, 11 Schichten ausgerichtet auf den Hippocampus unter Einschluss des parietalen Kortex, Voxelgröße: 4 x 4 x 0,6mm³; 181 Messungen; TA: 7:37 min (Abbild. 2)), 18F-FDG-PET und T1w MPRAGE. Nach geeigneter Vorverarbeitung und Berechnung der Parameterkarten wurden die Daten einem voxelweisen statistischen Gruppenvergleich unterzogen (SPM8/VBM8).

Tabelle 1: Probandenkollektiv

Probanden mit	n	Alter [y]	MMSE	APO ε4 Träger [%]*	Ausbildung [y]
MCI	15	69 ± 7	26,4	33	13,7 ± 3,4
AD	54	69 ± 9	22,7	43	13,7 ± 3,9
Gesunde Kontrollen	10	64 ± 6			

* Information nicht von allen Probanden vorhanden

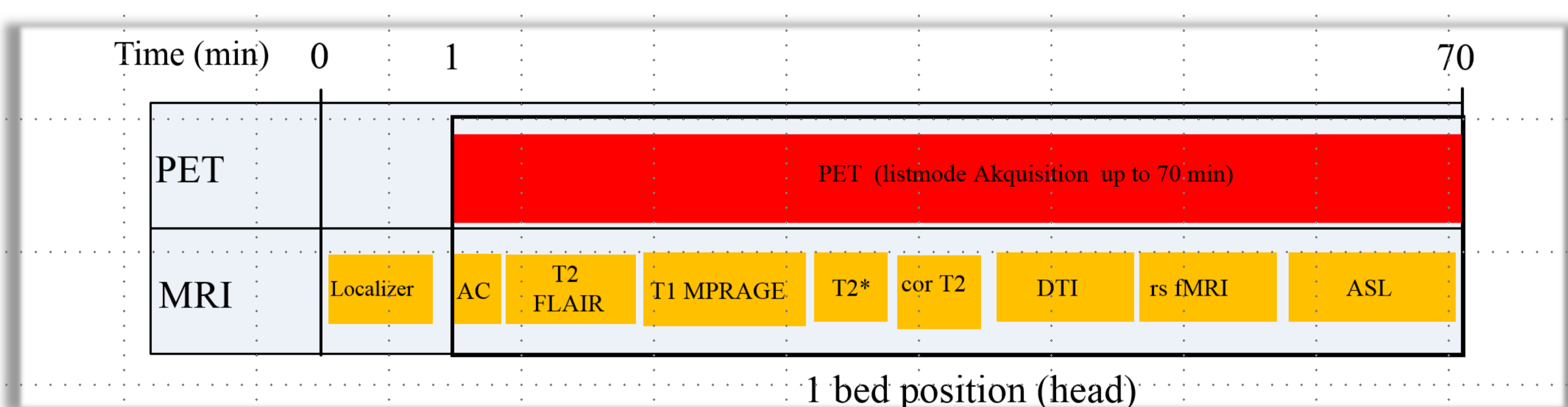


Abbildung 1: Simultanes PET-MR-Protokoll für die Untersuchung von Patienten mit neurodegenerativen Systemerkrankungen

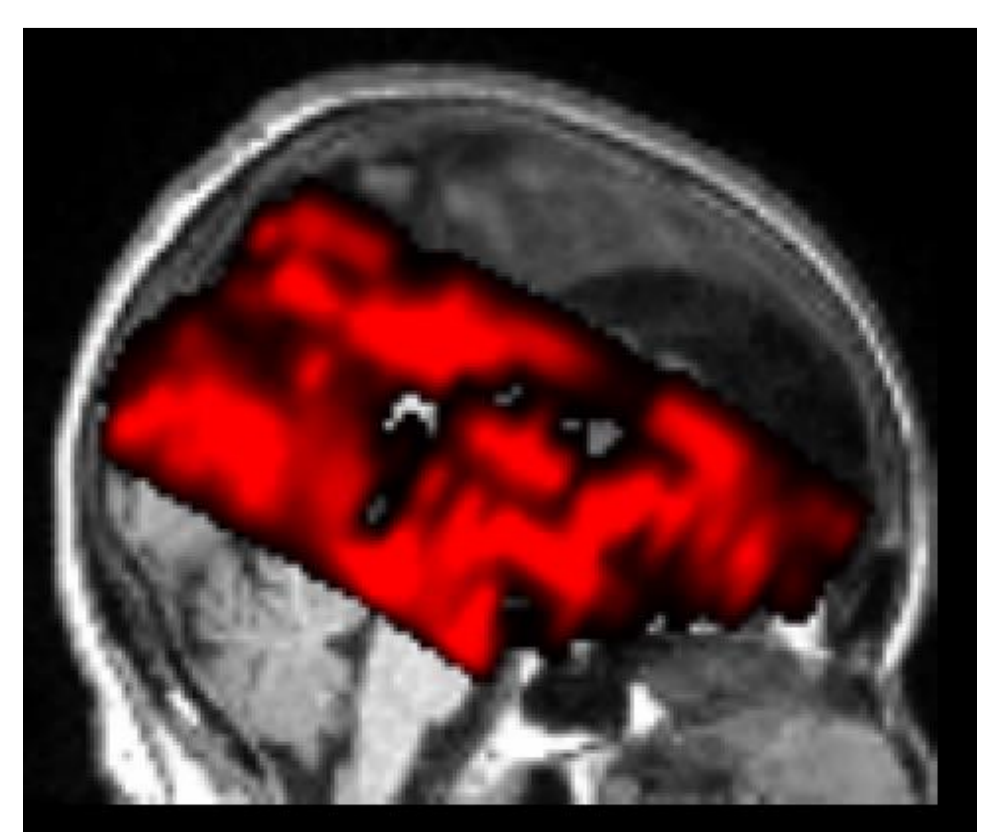


Abbildung 2: Planung des ASL mit Ausrichtung auf den Hippocampus (11 Schichten).

Ergebnisse

Die Muster der Hypoperfusion (Abb. 3, blau) und des Hypometabolismus (rot) beidseits im posterioren Cingulum und parietalen Kortex bei Patienten mit AD (links) und beidseits im parietalen Kortex bei Patienten mit MCI (rechts) stimmen gut überein. Die am stärksten ausgeprägte Atrophie (gelb) zeigt sich jedoch beidseits im medialen Temporallappen, sowohl bei Patienten mit MCI als auch mit AD und zwar ohne Überlappung mit den Hypoperfusions- bzw. Hypometabolismus-Mustern.

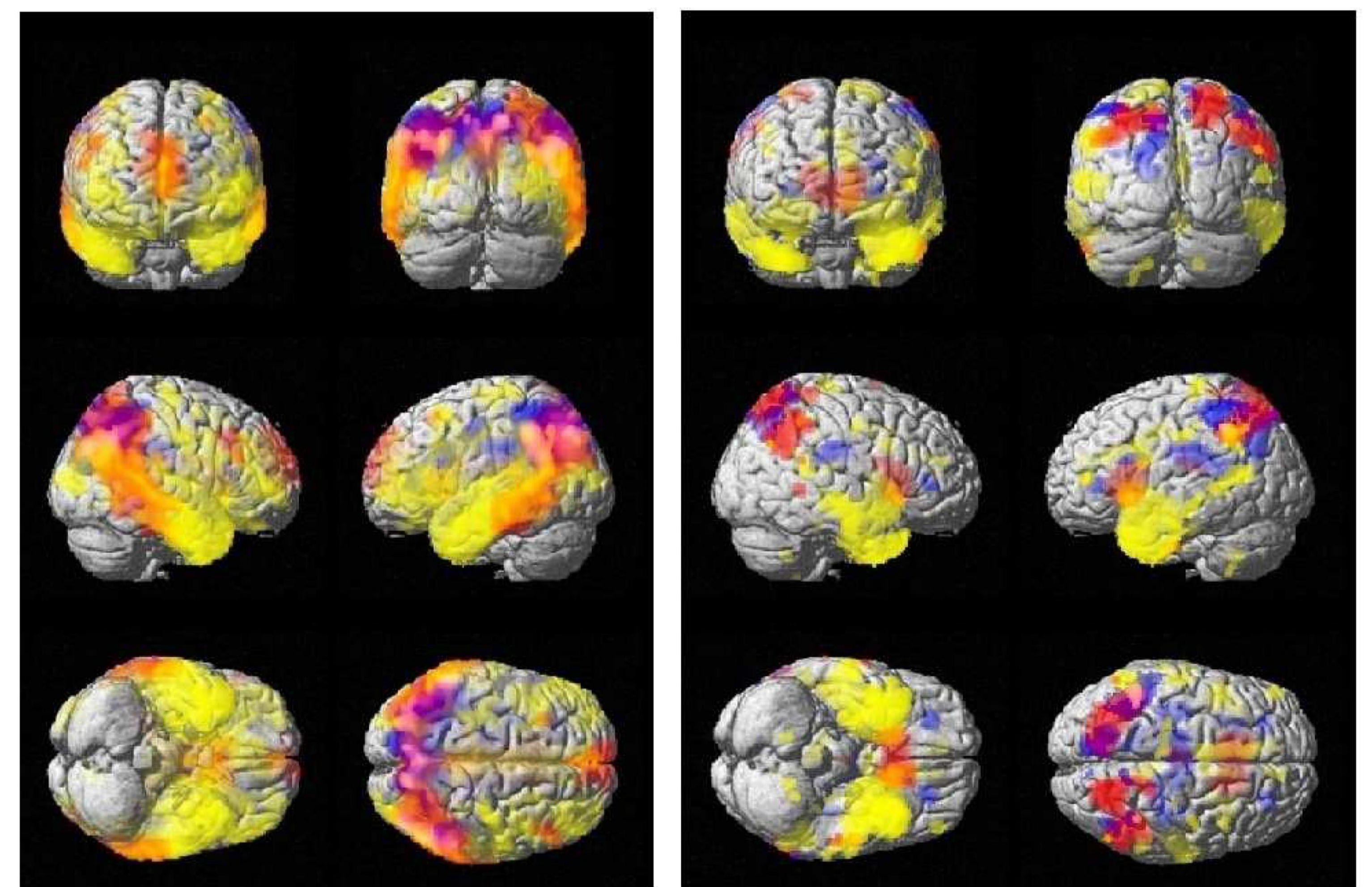


Abbildung 3: Voxelweiser statistischer Vergleich zwischen den Mustern der Atrophie (gelb), der Hypoperfusion (gemessen mittels PASL-MRT, blau) und des Hypometabolismus (18F-FDG-PET, rot) bei Patienten mit M. Alzheimer (links) und mit MCI (rechts), Unterschiede im Vergleich zu einem gesunden Normalkollektiv p<0,005.

Diskussion/Schlussfolgerung

Die am stärksten ausgeprägte Atrophie zeigte sich beidseits temporal, wohingegen Hypoperfusion und Hypometabolismus insbesondere beidseits hochparietal prägnant sind. In Bestätigung früherer Arbeiten (Alexopoulos, Sorg et al. 2012) zeigte sich am medialen Temporallappen eine gering erhöhte bis normale Perfusion. Somit kann die Hypothese aufgestellt werden, dass nicht ein Hypometabolismus/Hypoperfusion sondern ein primärer Nervenzelluntergang die Ursache für die Atrophie bei Patienten mit neurodegenerativen Systemerkrankungen ist.

In der Diagnostik der AD liefert das nicht-invasive PASL-MRT vergleichbare Informationen wie das 18F-FDG-PET. PASL-MRT könnte in Zukunft eine Alternative zur 18F-FDG-PET darstellen. Wir arbeiten derzeit an einer Etablierung eines Normalkollektivs, um auch bei einzelnen Patienten eine diagnostische Aussage treffen zu können.